

Fiche info

Mélanome cutané : le bilan d'extension

Après le diagnostic d'un mélanome cutané, un bilan d'extension est souvent proposé. Celui-ci va permettre de mieux définir les caractéristiques de la tumeur et son degré d'extension, et de sélectionner la prise en charge thérapeutique la mieux adaptée.

Le diagnostic d'un mélanome est établi après analyse en laboratoire d'anatomopathologie d'un échantillon prélevé lors de l'**exérèse** (ablation totale du tissu suspect). Avant d'initier tout traitement, un bilan d'extension est réalisé et constitue ainsi la première étape de la prise en charge.

■ **Qu'est-ce que le bilan d'extension ?**

Le bilan d'extension consiste en un ensemble d'exams médicaux qui renseigne sur l'étendue de la tumeur et sa potentielle propagation à d'autres régions du corps (stade) ; permettant ainsi d'adapter le traitement à chaque cas.

Il est toujours initié par un examen clinique et une analyse approfondie en laboratoire d'anatomopathologie du tissu cancéreux, prélevé lors de l'exérèse. Il peut être complété par des examens principalement basés sur l'imagerie médicale. Le choix de ces examens est décidé par l'équipe soignante lors d'une réunion de concertation pluridisciplinaire (RCP) en fonction du cas de chaque patient.


■ **Quels sont les différents examens possibles ?**

• **Examen clinique**

Il débute par un interrogatoire visant à recueillir des informations sur des antécédents personnels et familiaux de cancer dont le mélanome et sur d'éventuels comportements à risques (exposition au soleil). Le dermatologue réalise également une palpation à proximité de la tumeur et au niveau des ganglions à proximité.

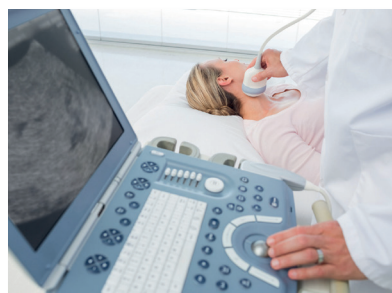• **Les analyses anatomopathologiques**

Suite au diagnostic, d'autres analyses de laboratoire sont réalisées sur la tumeur enlevée par exérèse, afin de rechercher :
 - l'épaisseur de la tumeur (**indice de Breslow**),
 - la vitesse de multiplication des cellules cancéreuses (nombre de **mitoses**) pour les tumeurs de petite taille,
 - la présence d'ulcération autour de la lésion.
 Il sera également vérifié que l'exérèse a permis d'enlever l'intégralité de la tumeur.



Finalement, l'échantillon est conservé dans du formol afin de réaliser de potentielles analyses moléculaires (recherche de mutation dans le gène BRAF).

• **Échographie**



L'échographie est un examen d'imagerie médicale utilisant les ultrasons pour reproduire des images de l'intérieur du corps. Cet examen est indolore, il se déroule en appliquant directement sur la peau une sonde reliée à un ordinateur qui va reconstituer les images. La visualisation est directe.

- **Échographie des ganglions lymphatiques**

L'échographie va cibler la chaîne ganglionnaire la plus proche de la tumeur, car une potentielle extension des cellules cancéreuses dans les ganglions à proximité peut être visualisable par échographie.

- **Échographie du foie**

Elle est réalisée quand on suspecte une extension de la tumeur au niveau du foie.

• **Scanner du cou, du thorax, de l'abdomen, du pelvis et du cerveau**

Le scanner ou **tomodensitomètre (TDM)** est une technique d'imagerie radiographique utilisant des rayons X. Il permet de réaliser des images

de coupes successives de très faible épaisseur. Les clichés peuvent être analysés directement ou être traités par ordinateur pour une visualisation en 3 dimensions. Afin d'améliorer la qualité des clichés, un produit de contraste à base d'iode peut être injecté. Examen indolore, le scanner permet de détecter des anomalies (pas forcément cancéreuses) de très petite taille.

• **Analyses sanguines (LDH)**

Si les examens ont révélé la présence de métastases, une prise de sang sera prescrite pour réaliser un dosage des LDH (Lactico-déshydrogénase sérique).

• **Exérèse du ganglion sentinelle**

Cette technique peut être proposée quand le mélanome a une taille supérieure à 1 mm ou/et en présence d'ulcération. En effet, il peut arriver que des cellules cancéreuses aient colonisé le ganglion le plus proche de la tumeur ou **ganglion sentinelle**. On procède alors à son ablation afin de limiter la propagation de la maladie. Le ganglion prélevé fera l'objet d'analyses afin de déterminer la présence ou non de cellules cancéreuses.

Quand il y a une suspicion de propagation à d'autres ganglions au-delà du ganglion sentinelle, on réalise un **curage ganglionnaire** ; c'est-à-dire à l'enlèvement de l'ensemble des ganglions situés à proximité de la tumeur.

• **Imagerie par résonance magnétique (IRM)**

L'IRM est une technique d'imagerie médicale qui utilise des ondes radio combinées à un champ magnétique pour reconstituer des images très précises de l'intérieur du corps.

Examen très sensible, il permet de détecter très précocement d'éventuelles métastases au niveau du foie ou du cerveau.

• **Tomographie par émission de positons (TEP)**

La tomographie par émission de positons (TEP), également appelé **PET scan**, permet d'obtenir des images de grande définition des cellules tumorales dans le corps. Pour cela, un traceur faiblement radioactif à base de glucose (sucre) est injecté dans le sang ; il a la particularité de se fixer sur les cellules ayant une forte activité métabolique et donc une importante consommation de sucres et par conséquent se concentre autour des cellules cancéreuses. Cette fixation temporaire est détectée par une caméra adaptée et permet de situer précisément et d'évaluer la taille d'une tumeur. La TEP peut être utilisée lors du bilan d'extension et/ou après la fin des traitements.

■ **Un traitement adapté à chaque cas**

La chirurgie (**exérèse**) est le traitement de choix pour le mélanome cutané. Cependant, il peut être combiné à d'autres traitements en fonction du stade de la tumeur et de chaque patient. On parle alors de **traitement adjuvant**.

L'équipe soignante proposera le traitement le plus adapté à chaque cas. En plus de cibler la destruction de la tumeur et de limiter la récurrence, la préservation de la qualité de vie sera également au cœur de la prise en charge.



Lexique

Analyses anatomopathologiques :

Ensemble des examens de laboratoire réalisés sur les tissus prélevés lors de l'exérèse. Il consiste en différentes analyses à l'œil nu et au microscope réalisées par un pathologiste ou un anatomopathologiste. Cet examen va permettre d'établir le diagnostic ainsi que définir certaines caractéristiques de la tumeur.

Exérèse : Geste chirurgical, réalisé sous anesthésie locale, qui consiste à enlever l'intégralité de la tumeur à des fins de diagnostic (analyse en laboratoire d'anatomopathologie) et de traitement.

Ganglions : Petites glandes réparties dans l'ensemble du corps regroupées en chaîne ou en amas. Les ganglions jouent un rôle dans la défense (immunité) contre les pathogènes ou tout élément détecté comme anormal. Ils sont le siège de la production d'anticorps par des cellules spécialisées. Quand l'organisme détecte une anomalie (virus, bactérie, cellules cancéreuses), les ganglions augmentent de taille, signe de leur activation.

Indice de Breslow : Marqueur principal de pronostic du mélanome, l'indice de Breslow est déterminé en laboratoire d'anatomopathologie sur l'exérèse de la tumeur. Il renseigne sur son épaisseur exprimée en mm et donc sur la probabilité d'expansion de la tumeur à d'autres régions du corps. Déterminé uniquement sur les tumeurs ayant envahi le derme, l'indice de Breslow va donc orienter l'équipe soignante sur le choix des examens à réaliser lors du bilan d'extension.

Réunion de concertation

pluridisciplinaire (RCP) : Réunion regroupant différents spécialistes (cancérologue, dermatologue, radiologue...) permettant de discuter de chaque cas clinique et d'établir la stratégie thérapeutique la plus adaptée.

En savoir +

■ **La Ligue contre le cancer / Institut National du Cancer :** Mélanome de la peau : Le diagnostic – Mai 2010

<http://www.e-cancer.fr/cancerinfo/les-cancers/melanomes-de-la-peau/le-diagnostic>

■ **Cancer Info Service :** 0 810 810 821 / <http://www.e-cancer.fr/cancerinfo>

■ **Fiche info Roche :** L'essentiel sur le mélanome <http://www.roche.fr/patients/info-patients-maladie-chronique/comprendre-la-maladie.html>

